2/14

nahdran

MAGAZIN DER AESCULAP AG

INFORMATIONEN FÜR CHIRURGEN, OP- UND ZSVA-TEAM, MANAGEMENT UND EINKAUF

Sonderdruck

Viszeralmedizin

Einen Schritt weiter

Anastomoseninsufffizienzen des Ösophagus nach Ösophagusresektion oder Gastrektomie gehen mit einer hohen Mortalität und Morbidität einher und bedürfen der umgehenden Therapie. Die Weiterentwicklung eines neuartigen endoluminalen Vakuumschwammsystems verbessert und vereinfacht die konservative Therapie gleichermaßen.

Prof. Dr. Clemens Schafmayer, Prof. Dr. Bodo Schniewind

Die Ösophagusresektion oder die Gastrektomie unter Mitresektion des distalen Ösophagus bietet die einzige Chance auf Heilung für Patienten mit malignen Erkrankungen dieser Organe. Die Zahl der Neuerkrankungen liegt nach Einschätzung des Robert Koch-Instituts im Jahr 2012 für das Ösophaguskarzinom bei 6 700 Patienten und für das Magenkarzinom bei 15 300 Patienten.

Die Ösophagusresektion oder Gastrektomie ist mit erheblichen (bis zu 40 %) postoperativen Komplikationsmöglichkeiten assoziiert (1). Die Anastomseninsuffizienz stellt wegen ihrer verheerenden septischen Konsequenzen die entscheidende Komplikation dar. Die in der Literatur zitierten Raten für das Auftreten einer Insuffizienz nach Ösophagusresektion variieren erheblich und liegen zwischen ein und 30 Prozent. Die Insuffizienzraten nach zervikaler Anastomose sind mit ein bis 25 Prozent (2–6), verglichen mit den Insuffizienzraten von unter zehn Prozent nach intrathorakaler Anastomose (7–11) erhöht. Die Rate der Anastomoseninsuffizienz bei Patienten nach Gastrektomie und Resektion des distalen Ösophagus ist mit rund zehn Prozent ebenfalls relevant hoch (12).

Das Eso-SPONGE®-Behandlungsset besteht neben dem endoluminalen Vakuumschwamm aus einem Overtube, der in zwei Größen verfügbar ist, einem Pusher, Spülset, Y-Verbindungsstück und einer Schiebeklemme.

Die Mortalität nach großen intrathorakalen oder intraabdominellen Insuffizienzen erreicht bis zu 60 Prozent. Die Mortalität bei zervikalen Anastomosen ist mit bis zu 20 Prozent signifikant niedriger (1, 11, 13–15).

In Abhängigkeit vom klinischen Verlauf, der Lokalisation und der Größe der Insuffizienz wird sowohl eine chirurgische Intervention als auch ein konservatives Vorgehen im Rahmen der weiteren Therapie dieser Patienten erwogen (1). Bei Patienten mit einer frühen Manifestation der Insuffizienz ist das chirurgische Debridement, der Verschluss der Dehiszenz oder die Neuanlage der Anastomose und eine adäquate Drainage indiziert (16, 17). Unter definierten Bedingungen kann aber ein konservatives Vorgehen ebenso indiziert sein. Kleine Insuffizienzen heilen unter konservativer Therapie im Langzeitverlauf aus. Dazu werden Maßnahmen wie endoskopischer Verschluss durch Clips, die Injektion von Fibrinkleber, die endoluminale Drainage mithilfe von Magensonden, die endoluminale Naht und die Anlage von endoskopischen Stent-Systemen angewandt (18–21). Mit der Weiterentwicklung eines neuartigen endoluminalen Vakuumschwammsystems (Eso-SPONGE®, B. Braun Melsungen AG) wurde eine verbesserte konservative Therapiestrategie bereitgestellt, um klinisch relevante Anastomoseninsuffizienzen des oberen Gastrointestinaltraktes vereinfacht zu behandeln. Die ersten publizierten Fallserien und die eigene klinische Erfahrung bezüglich der endoluminalen Vakuumtherapie am oberen Gastrointestinaltrakt weisen beeindruckend gute klinische Ergebnisse nach. Aufbauend auf diesen Erfahrungen wurden verschiedene erfolgreiche Pilotstudien mit der Anwendung dieses Systems am oberen Gastrointestinaltrakt publiziert (22–27). Die Mortalität der in diesen Studien behandelten Patienten lag zwischen null Prozent und 16,7 Prozent und damit erheblich unter den Mortalitätsraten, die durch andere Behandlungsmodalitäten verzeichnet wurden. Auch neueste

Endoskopische Versorgung einer Anastomoseninsuffizienz nach thorakoabdomineller Ösophagusresektion mit Eso-SPONGE®. Darstellung der Anastomoseninsuffizienz in der Computertomografie.

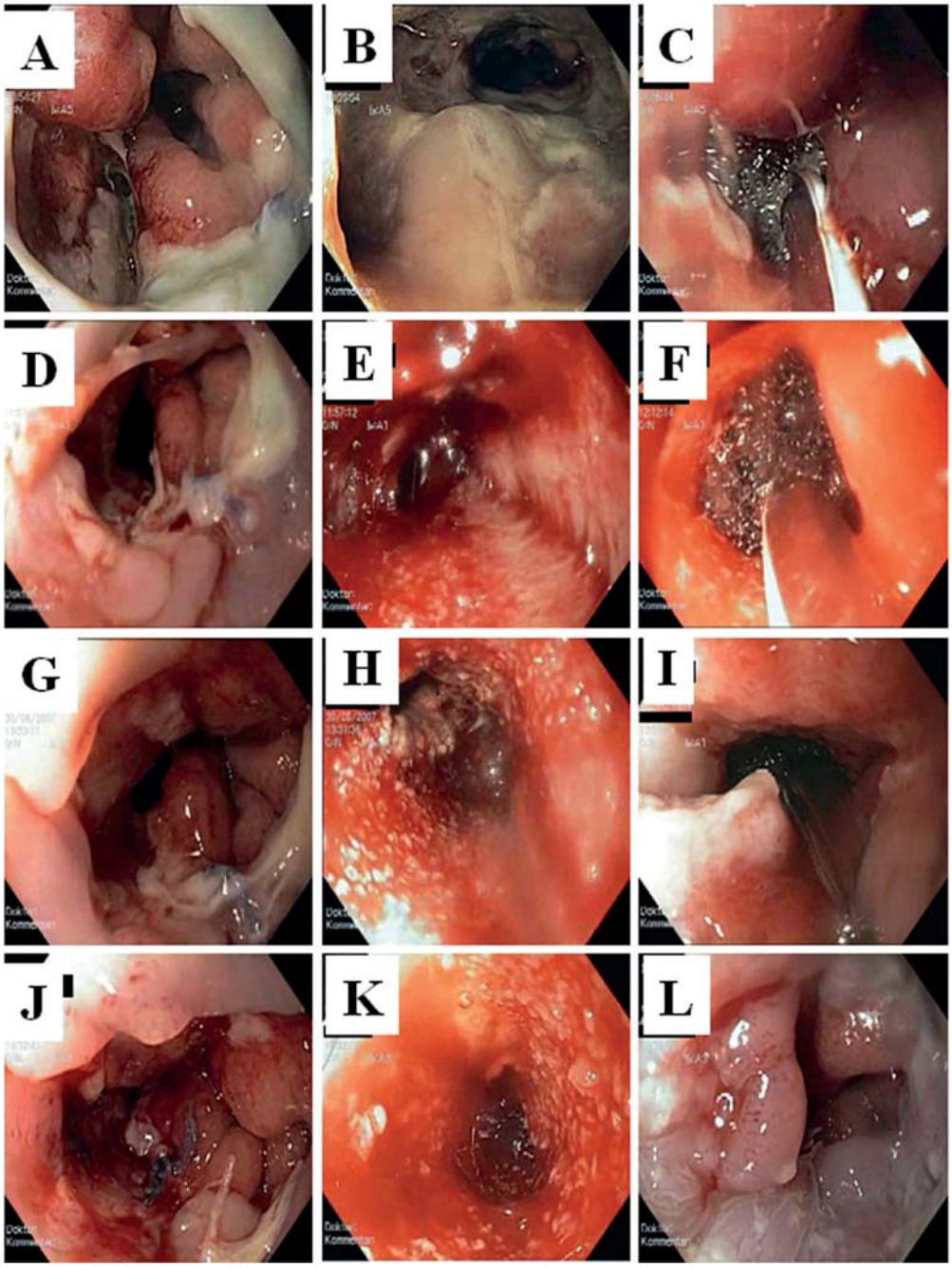

Zeitliche Darstellung der endoskopischen Behandlung der Anastomoseninsuffizienz mit Eso-SPONGE®: (a-c) Fünf Tage nach Resektion: (a) Darstellung der Anastomoseninsuffizienz, (b) Einspiegeln in die Insuffizienzhöhle, (c) positionieren eines Eso-SPONGE® in die Insuffizienzhöhle, (d-f) sieben Tage Endovac-Behandlung: (d) Anastomose, (e) Insuffizienzhöhle, (f) platzierter Eso-SPONGE®, (g-i) nach 14 Tagen Endovac-Behandlung, (j, k) nach 21 Tagen Endovac-Behandlung, (l) nach 35 Tagen Endovac-Behandlung kompletter Verschluss der Anastomoseninsuffizienz

Studien, die versuchen, die verschiedenen Therapieverfahren zu vergleichen, konnten einen Vorteil für die endoluminale Vakuumtherapie zeigen (28, 29).

Weitere Krankheitsbilder, die mit dieser Technik erfolgreich behandelt wurden, sind das Boerhaave-Syndrome, die nekrotisierende Pankreatitis und eine Anastomoseninsuffizienz im Bereich einer Pankreato-Jejunostomie (30–34).

Zusammenfassend legen diese Studien nahe, dass die endoluminale Vakuumtherapie am oberen Gastrointestinaltrakt eine vielversprechende und effektive Methode zur Behandlung klinisch relevanter Anastomoseninsuffizienzen ist. Möglicherweise ist diese Technik anderen Behandlungsmodalitäten, wie der chirurgischen Revision oder der endoskopischen Anlage eines Stent-Systems, überlegen.

■

Literatur:

(1) Holscher AH, Vallbohmer D, Brabender J. (2006) The prevention and management of perioperative complications. Best Pract Res Clin Gastroenterol, 20 (5): 907–923.

(2) Zieren HU, Muller JM, Pichlmaier H. (1993) Prospective randomized study of one- or two-layer anastomosis following oesophageal resection and cervical oesophagogastrostomy [see comments]. Br J Surg, 80 (5): 608–611.

(3) Gelfand GA, Finley RJ, Nelems B, Inculet R, Evans KG, Fradet G. (1992) Transhiatal esophagectomy for carcinoma of the esophagus and cardia. Experience with 160 cases. Arch Surg, 127 (10): 1164–1167; discussion 1167–1168.

(4) Heitmiller RF, Fischer A, Liddicoat JR. (1999) Cervical esophagogastric anastomosis: results following esophagectomy for carcinoma. Dis Esophagus, 12 (4): 264–269.

(5) Boyle MJ, Franceschi D, Livingstone AS. (1999) Transhiatal versus transthoracic esophagectomy: complication and survival rates. Am Surg, 65 (12): 1137–1141; discussion 1141–1132.

(6) Korst RJ, Port JL, Lee PC, Altorki NK. (2005) Intrathoracic manifestations of cervical anastomotic leaks after transthoracic esophagectomy for carcinoma. Ann Thorac Surg, 80 (4): 1185–1190.

(7) Karl RC, Schreiber R, Boulware D, Baker S, Coppola D. (2000) Factors affecting morbidity, mortality, and survival in patients undergoing Ivor Lewis esophagogastrectomy. Ann Surg, 231 (5): 635–643.

(8) Nguyen NT, Follette DM, Wolfe BM, Schneider PD, Roberts P, Goodnight JE, Jr. (2000) Comparison of minimally invasive esophagectomy with transthoracic and transhiatal esophagectomy. Arch Surg, 135 (8): 920–925.

(9) King RM, Pairolero PC, Trastek VF, Payne WS, Bernatz PE. (1987) Ivor Lewis esophagogastrectomy for carcinoma of the esophagus: early and late functional results. Ann Thorac Surg, 44 (2): 119–122.

(10) Paterson IM, Wong J. (1989) Anastomotic leakage: an avoidable complication of Lewis-Tanner oesophagectomy. Br J Surg, 76 (2): 127–129.

(11) Junemann-Ramirez M, Awan MY, Khan ZM, Rahamim JS. (2005) Anastomotic leakage post-esophagogastrectomy for esophageal carcinoma: retrospective analysis of predictive factors, management and influence on longterm survival in a high volume centre. Eur J Cardiothorac Surg, 27 (1): 3–7.

(12) Schmid A, Thybusch A, Kremer B, Henne-Bruns D. (2000) Differential effects of radical D2-lymphadenectomy and splenectomy in surgically treated

NEU

Eso-SPONGE®

Endoluminale Vakuumtherapie für den oberen GI-Trakt

Bestellinformationen

- **Eso-SPONGE® Größe 1**
  - Art.Nr.: 5526550
  - Durchmesser Overtube: Innen: 13 mm Außen: 17 mm
  - Inhalt VE: 1 Eingriffs-Set
- **Eso-SPONGE® Größe 2**
  - Art.Nr.: 5526540
  - Durchmesser Overtube: Innen: 15 mm Außen: 19 mm
  - Inhalt VE: 1 Eingriffs-Set

Aesculap – a B. Braun company

B|BRAUN
SHARING EXPERTISE

Aesculap AG
Am Aesculap-Platz
78532 Tuttlingen
Tel. 07461 95-0
Fax 07461 95-2600
www.aesculap.de
info@endo-sponge.de

gastric cancer patients. Hepatogastroenterology, 47 (32): 579–585.

(13) Giuli R, Gignoux M. (1980) Treatment of carcinoma of the esophagus. Retrospective study of 2,400 patients. Ann Surg, 192 (1): 44–52.

(14) Lang H, Piso P, Stukenborg C, Raab R, Jahne J. (2000) Management and results of proximal anastomotic leaks in a series of 1114 total gastrectomies for gastric carcinoma. Eur J Surg Oncol, 26 (2): 168–171.

(15) Patil PK, Patel SG, Mistry RC, Deshpande RK, Desai PB. (1992) Cancer of the esophagus: esophagogastric anastomotic leak – a retrospective study of predisposing factors. J Surg Oncol, 49 (3): 163–167.

(16) Page RD, Shackcloth MJ, Russell GN, Pennefather SH. (2005) Surgical treatment of anastomotic leaks after oesophagectomy. Eur J Cardiothorac Surg, 27 (2): 337–343.

(17) Urschel JD. (1995) Esophagogastrostomy anastomotic leaks complicating esophagectomy: a review. Am J Surg, 169 (6): 634–640.

(18) Rodella L, Laterza E, De Manzoni G, Kind R, Lombardo F, Catalano F, Ricci F, Cordiano C. (1998) Endoscopic clipping of anastomotic leakages in esophagogastric surgery. Endoscopy, 30 (5): 453–456.

(19) Peters JH, Craanen ME, van der Peet DL, Cuesta MA, Mulder CJ. (2006) Self-expanding metal stents for the treatment of intrathoracic esophageal anastomotic leaks following esophagectomy. Am J Gastroenterol, 101 (6): 1393–1395.

(20) Infante M, Valente M, Andreani S, Catanese C, Dal Fante M, Pizzetti P, Giudice G, Basilico M, Spinelli P, Ravasi G. (1996) Conservative management of esophageal leaks by transluminal endoscopic drainage of the mediastinum or pleural space. Surgery, 119 (1): 46–50.

(21) Doniec JM, Schniewind B, Kahlke V, Kremer B, Grimm H. (2003) Therapy of anastomotic leaks by means of covered self-expanding metallic stents after esophagogastrectomy. Endoscopy, 35 (8): 652–658.

(22) Ahrens M, Schulte T, Egberts J, Schafmayer C, Hampe J, Fritscher-Ravens A, et al. Drainage of esophageal leakage using endoscopic vacuum therapy: a prospective pilot study. Endoscopy. 2010; 42 (9): 693–8. 23.

(23) Weidenhagen R, Hartl WH, Gruetzner KU, Eichhorn ME, Spelsberg F, Jauch KW. Anastomotic leakage after esophageal resection: new treatment options by endoluminal vacuum therapy. The Annals of thoracic surgery. 2010; 90 (5): 1674–81.

(24) Wedemeyer J, Brangewitz M, Kubicka S, Jackobs S, Winkler M, Neipp M, et al. Management of major postsurgical gastroesophageal intrathoracic leaks with an endoscopic vacuum-assisted closure system. Gastrointestinal endoscopy. 2010; 71 (2): 382–6.

(25) Loske G, Schorsch T, Muller C. Endoscopic vacuum sponge therapy for esophageal defects. Surgical endoscopy. 2010; 24 (10): 2531–5.

(26) Loske G, Schorsch T, Muller C. Intraluminal and intracavitary vacuum therapy for esophageal leakage: a new endoscopic minimally invasive approach. Endoscopy. 2011; 43 (6): 540–4.

(27) Kuehn F, Schiffmann L, Rau BM, Klar E. Surgical endoscopic vacuum therapy for anastomotic leakage and perforation of the upper gastrointestinal tract. J Gastrointest Surg. 2012 Nov; 16 (11): 2145–50. doi: 10.1007/s11605–012–2014–3.

(28) Brangewitz M, Voigtländer T, Helfritz F.A., Lankisch T.O., Winkler M, Klempnauer J, Manns M.P., Schneider A.S., Wedemeyer J., Endoscopic closure of esophageal intrathoracic leaks: stent versus endoscopic vacuum-assisted closure, a retrospective analysis. Endoscopy 2013; 45:433–438

(29) Schniewind B, Schafmayer C, Voehrs G, Egberts J, Schoenfels Wv, Rose T, Kurdow R, Arlt A, Ellrichmann M, Jürgensen Ch, Schreiber S, Becker T, Hampe J., Endoscopic endoluminal vacuum therapy is superior other regimens in managing anastomotic leakage after esophagectomy: a comparative retrospective study. Surg Endosc 2013 27 3883–90

(30) Heits N, Stapela L, Reichert B, Schafmayer C, Schniewind B, Becker T, Hampe J, Egberts J.H., Endoscopic Endoluminal Vacuum Therapy in Esophageal Perforation. Thoracic Surgery Jan. 2014

(31) Loske G, Schorsch T, Müller C. Endoscopic intracavitary vacuum therapy of Boerhaave's syndrome: a case report. Endoscopy. 2010; 42 Suppl 2: E144–5.

(32) Loske G, Schorsch T, Mueller CT. Endoscopic intraluminal vacuum therapy of duodenal perforation. Endoscopy. 2010; 42 Suppl 2: E109.

(33) Wallstabe I, Plato R, Weimann A. Endoluminal vacuum therapy for anastomotic insufficiency after gastrectomy. Endoscopy. 2010; 42 Suppl 2: E165–6.

(34) Wettstein M, Frieling T, Lüthen R, Heintges T, Niederau C, Oette M, Vogt C, v Dahl S. Endoskopische Therapie von Leckagen im Gastrointestinaltrakt, an den Gallenwegen und im Pankreas. Z Gastrentrol 2011; 49: 740–748.

Prof. Dr.
Clemens Schafmayer

Prof. Dr.
Bodo Schniewind

Kontakt:
Prof. Dr. Clemens Schafmayer
Oberarzt der Klinik für Allgemeine und Thoraxchirurgie
Universitätsklinikum Schleswig-Holstein
Campus Kiel
Arnold-Heller-Straße 3
24105 Kiel

Prof. Dr. Bodo Schniewind
Chefarzt der Klinik für Allgemein-, Viszeral- und Thoraxchirurgie
Städtisches Klinikum Lüneburg gemeinnützige GmbH
Bögelstraße 1
21339 Lüneburg